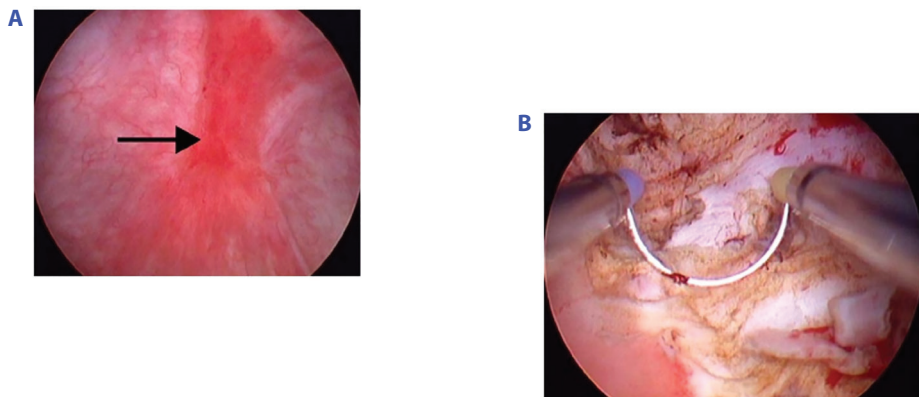


Pravdepodobnosť identifikácie HL je vyššia u pacientov >50 rokov. Cystoskopia sa často-krát realizuje v anestézii s využívaním techniky hydrodistenzie a môže sa kombinovať s odberom materiálu na histologické vyšetrenie – najmä na odlíšenie HL od karcinómu močového mechúra. So zvyšujúcou sa distenziou močového mechúra centrálna jazva HL praská (ale niekedy sa mení aj vzhľad glomerulácií) a môže prísť k tzv. vodopádovitému krvácaniu. Rozvoj glomerulácií po hydrodistenzii sa považuje za pozitívny diagnostický znak, hoci ich možno pozorovať aj za iných okolností (pri karcinóme močového mechúra, po rádioterapii malej panvy, u dialyzovaných pacientov, po aplikácii chemoterapie) (2, 3, 4, 5, 7, 9). Pacienti s významným znížením kapacity močového mechúra zvyčajne zle reagujú na štandardnú liečbu. Na základe rôznych kombinácií endoskopických a histologických nálezov bolo opísaných viacero fenotypov PBPS (Tabuľka 1) (10). Pacienti s HL sa líšia z hľadiska klinických charakteristík, patológie močového mechúra a profilov génovej expresie od jedincov bez HL PBPS, čo naznačuje odlišnú patogenézu a má potom dopad ako na manažment, tak aj na prognózu ochorenia (2, 3, 4, 5, 7, 11, 12). Prítomnosť HL preukazuje jednoznačný pôvod ťažkostí v močovom mechúre a tento fenotyp PBPS charakterizuje menej systémových príznakov a súbežných ochorení, vysoká efektívnosť priamej terapie intravezikálnych lézií, slabá odpoveď na konzervatívne alebo prvolíniové spôsoby liečby, postihnutie vekovo starších pacientov s menšou kapacitou močového mechúra a s oveľa závažnejšími lokálnymi príznakmi. Neprítomnosť HL naznačuje pôvod skôr mimo mechúra, s častejším výskytom systémových príznakov a frekventovanejšou asociáciou so súbežnými ochoreniami/syndrómami centrálnej senzibilizácie, myofasciálnou bolesťou s dobrou efektívnosťou terapie prednostne zameranej na dysfunkciu panvového dna (2, 3, 4, 5, 7). Na spresnenie diagnostiky HL sa využívajú aj nové optické technológie (napr. NBI – Narrow Band Imaging, „úzkopásmové“ zobrazenie a pod.) a pri hodnotení endoskopických nálezov sa začínajú čoraz viac uplatňovať umelá inteligencia (AI – artificial intelligence) (13).

Fenotypizácia na základe tzv. UPOINTs klasifikácie umožní lepší opis jednotlivých podskupín PBPS a tým presnejšiu diagnostiku a adresnejšiu individualizáciu manažmentu

Obr. 3. Typický vzhľad Hunnerovej lézie (čierna šípka) pred endoskopickou operáciou (A); transuretrálna resekcia Hunnerovho vredu (B) u 45-ročnej pacientky so syndrómom primárnej bolesti močového mechúra (3)



Tab. 1. Klasifikácia syndrómu primárnej bolesti močového mechúra do jednotlivých subtypov na základe cystoskopie (spojenej s hydrodistenziou) a histologického vyšetrenia tkanivovej vzorky odobratej z močového mechúra pri biopsii (10)

	Cystoskopia s hydrodistenziou*			
	nevykonaná	normálna	glomerulácie**	Hunnerova lézia***
Biopsia				
nevykonaná	XX	1X	2X	3X
normálna	XA	1A	2A	3A
nejednoznačný výsledok	XB	1B	2B	3B
pozitívna****	XC	1C	2C	3C

*klasifikácia cystoskopického nálezu: 0. stupeň: normálna sliznica mechúra, I. stupeň: petechie najmenej v dvoch kvadrantoch mechúra, II. stupeň: rozsiahle, ohraničené podslizničné krvácanie, III. stupeň: celkové, neohraničené podslizničné krvácanie, IV. stupeň: ruptúra sliznice s krvácaním/edémom alebo bez nich

**glomerulácie II. a III. stupňa

***s alebo bez glomerulácií

****histológia: zápalové infiltráty a/alebo mastocytóza detruzora (>27 – 28 mastocytov/mm²) a/alebo granulačné tkanivo a/alebo intrafascikulárna fibróza

Typ 3C môže viesť k fibrotickému močovému mechúru s malou kapacitou s alebo bez obštrukcie močových ciest.

PBPS-NHL (primary bladder pain syndrome-non Hunner's lesion/syndróm primárnej bolesti močového mechúra bez prítomnosti Hunnerovej lézie) označené v modrom rámečku: NHL fenotypy lézií zodpovedajú klinickému syndrómu bolesti močového mechúra v podstate s normálnym cystoskopickým obrazom a bez dôkazu jednoznačnej zápalovej patológie v histologickom zhodnotení biopsickej vzorky zo steny močového mechúra – pre tento fenotyp sa zvykne používať aj termín „hypersenzitívny močový mechúr“ (HSB – hypersensitive bladder).

PBPS-HL (primary bladder pain syndrome-Hunner's lesion/syndróm primárnej bolesti močového mechúra s prítomnosťou Hunnerovej lézie) v červenom rámečku.

Tab. 2. Fenotypizácia syndrómu primárnej bolesti močového mechúra na základe tzv. UPOINTs klasifikácie (2)

FENOTYP	Základné/minimálne diagnostické zhodnotenie
Urologický	prúd moču, mikčný denník, cystoskopia, ultrasonografia, uroflowmetria...
Psychologický	obava (strach) z bolesti, depresie a strata funkcie, anamnéza negatívnych sexuálnych skúseností...
Orgánovo špecifický	pýtanie sa na ťažkosti: gynekologické, gastrointestinálne, anorektálne, sexuálne; gynekologické vyšetrenie, rektálne vyšetrenie...
Infekčný	kultivačné vyšetrenie: moču, spermy, stolice, výteru z vagíny...
Neurologický	pýtanie sa na: neurologické ťažkosti (strata citlivosti, dysestézia...); neurologické testy v priebehu fyzikálneho vyšetrenia: senzorické problémy, sakrálne reflexy, svalová funkcia...
Citlivý/bolestivý*	palpácia: svalstva panvového dna, abdominálnych a gluteálnych svalov, identifikácia bolestivých („spúšťačích“) bodov...
Sexuologický	erektilná funkcia, ejakulačná funkcia, postorgazmická bolesť...

*týka sa kostrového svalstva

UPOINTs – urology/psychology/organ-specific/neurological/tender muscle/sexological

ochorenia (Tabuľka 2) (2). V súčasnosti nie sú k dispozícii žiadne laboratórne markery, ktoré by prispeli k diagnostike PBPS v bežnej klinickej praxi. Test s intravezikálnou aplikáciou KCl sa už neodporúča (2, 3).

PBPS je v prvom rade diagnóza per exclusionem, čiže je nutné (a častokrát i náročné) vylúčiť veľké množstvo iných aj organických príčin, ktoré môžu spôsobovať podobnú symptomatológiu (Tabuľka 3) (2, 3).