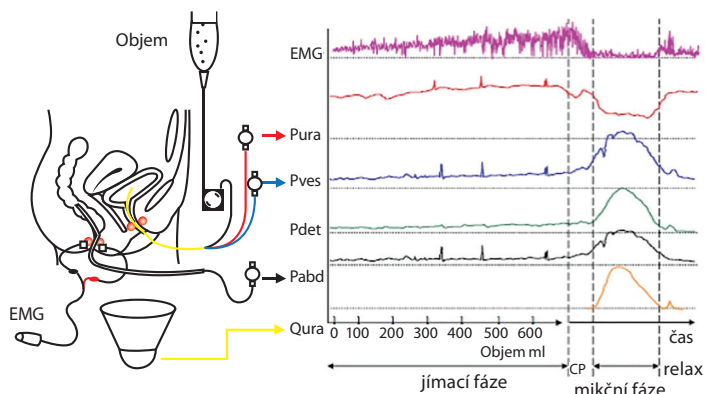
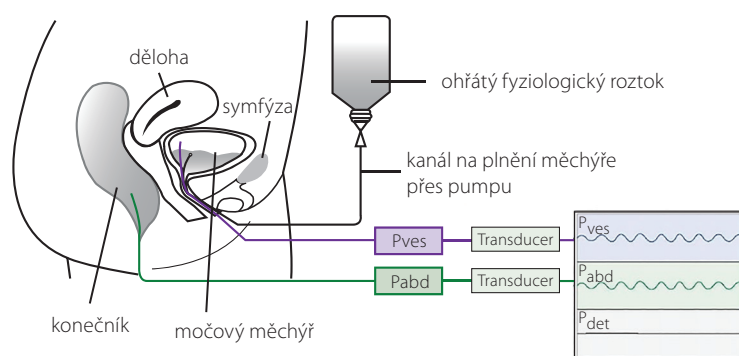


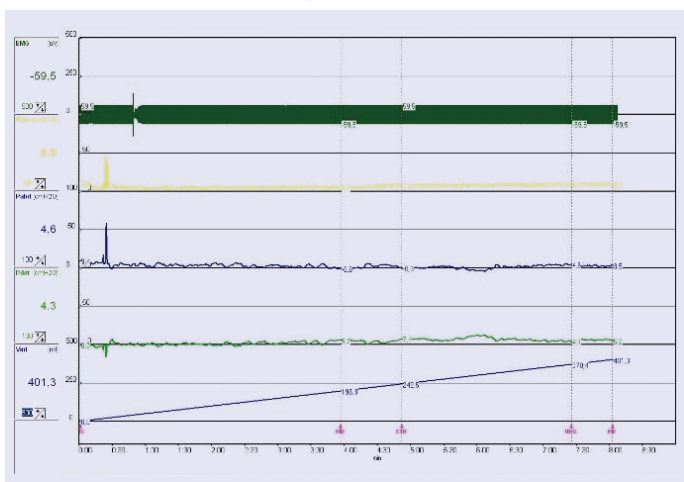
**Obr. 10.** Multikanálový záznam urodynamického vyšetření



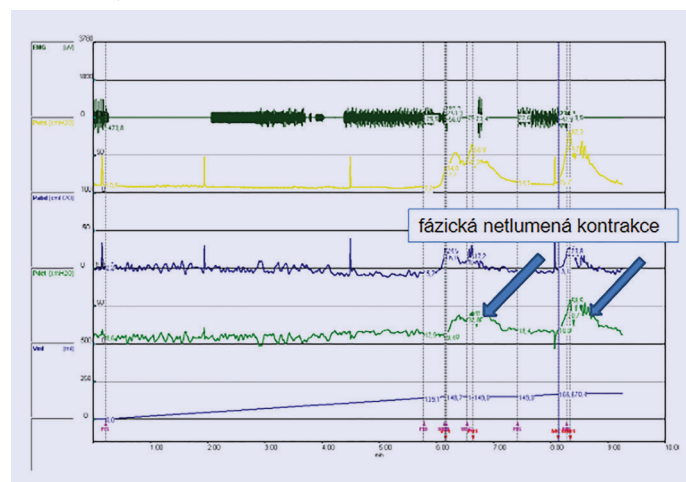
**Obr. 11.** Schéma provedení plnicí cystometrie



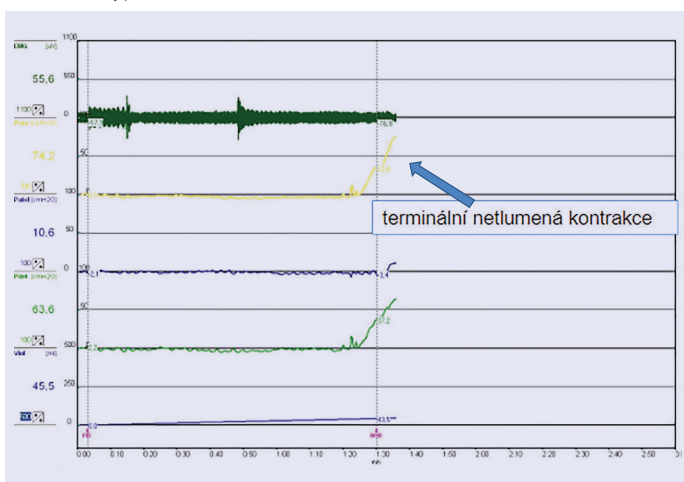
**Obr. 12.** Normální nálezy plnicí cystometrie



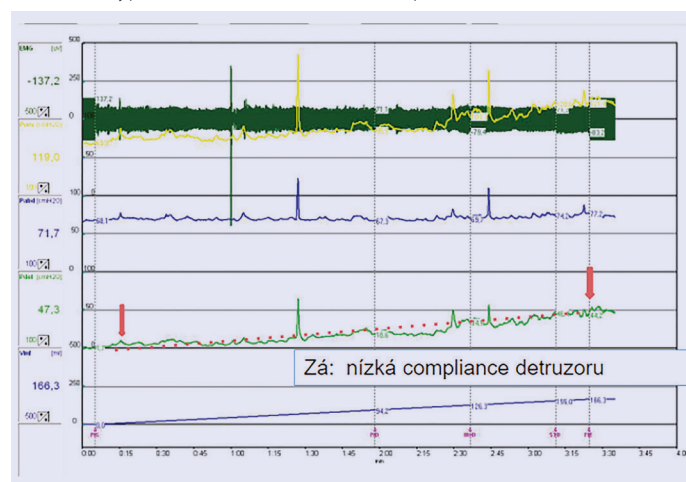
**Obr. 13.** Hyperaktivní detruzor – netlumená kontrakce



**Obr. 14.** Hyperaktivní detruzor – netlumená kontrakce



**Obr. 15.** Hyperaktivní detruzor – nízká compliace



**Průtokově manometrické studie (= mikční cystometrie = PQ studie)**

- invazivní vyšetření mikční fáze u mužů
- měření detruzorového tlaku a průtoku moče současně
- slabý proud na uroflowmetrii může znamenat jak subvezikální obstrukci, tak hypoaktivitu detruzoru – nelze rozlišit

**Indikace mikční cystometrie**

- selhání (chirurgické) léčby pacienta (retence po operaci, trvající vysoké postmikční reziduum)
- před chirurgickou intervencí:
  - věk pod 50 let (k vyloučení sklerózy hrdla a high-flow obstrukce)
  - „vysoký“ věk (k vyloučení hypoaktivity detruzoru)